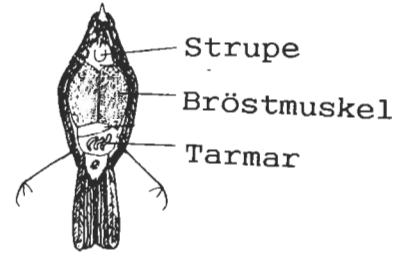


Skala för klassning av mängden synligt underhudsfett

Efter Pettersson 1983, Pettersson & Hasselquist 1985



Fettklass <i>Fat Class</i>	Buk <i>Belly</i>	Strupgrop <i>Tracheal pit</i>
0	Inget fett mellan tarmarna. (Bukens färg blodröd mellan mörkblå tarmar). No fat between intestinal loops. (Belly appears blood red between dark blue loops).	Inget fett. No fat
1	Lite fett (gulvitt) syns mellan tarmarna. Little fat (yellowish white) visible between intestinal loops.	Inget fett. No fat
2	fettet ligger som band under och mellan tarmarna. (Bukens färg ljus rosagulvit mellan mörkblå tarmar). Fat in bands under and between intestines. (Belly colour rose-yellowish white between dark blue intestines).	Lite fett kan förekomma i gropens botten. Small amount of fat can be seen the bottom of the tracheal pit.
3	Tarmarna inbäddade i fett. Några tarmslingor syns dock oftast. Levern är fortfarande synlig. Intestinal loops embedded in fat. Some bluish loops often visible. Liver still visible.	Botten av gropen täckt med fett. Bottom of tracheal pit filled with fat.
4	Buken täckt av fett, levern delvis synlig. Belly covered with fat, liver partly visible.	Gropen fylld med fett, ej fett utanför gropen. Tracheal pit filled with fat, but no fat outside the pit.
5	Buken helt täckt av fett, oftast inklusive levern. Belly covered with fat, often also the liver.	Fettet bildar en konvex ansvällning, även fett över kanten. Fat forming a convex swelling; also fat outside edge of pit.
6	Hela buken täckt av ett tjockt fettlager (tydlig kant mot bröstet). Whole belly covered with a thick layer of fat, noticeable edge against breast.	En bred fettvalk spänner över gaffelbenet, även halsen inbäddad. A broad fat swelling covers tracheal pit and surrounding areas; also trachea embedded in fat.

